

Αξιολόγηση της αποτελεσματικότητας σκευασμάτων που περιέχουν Β-σιτοστερόλη και Fenugreek στην διάχυτη και ανδρογενετικού τύπου αλωπεκία (ΑΓΑ)

Χασάπη Β.	Επιμελήτρια Α', Γ' Δερματολογική Κλινική, Νοσ. Αφροδισίων και Δερματικών Νόσων "Α. Συγγρός"
Πανούση Σ.	Ειδικευόμενη Δερματολογίας - Αφροδισιολογίας, Νοσ. Αφροδισίων και Δερματικών Νόσων "Α. Συγγρός"
Καπελάρη Μ.	Ειδικευόμενη Δερματολογίας - Αφροδισιολογίας, Νοσ. Αφροδισίων και Δερματικών Νόσων "Α. Συγγρός"
Υφαντή Α.	Ειδικευόμενη Δερματολογίας - Αφροδισιολογίας, Νοσ. Αφροδισίων και Δερματικών Νόσων "Α. Συγγρός"
Αργυρίου Γ.	Ειδικευόμενος Δερματολογίας - Αφροδισιολογίας, Νοσ. Αφροδισίων και Δερματικών Νόσων "Α. Συγγρός"
Κατσάμπας Α.	Καθηγητής Δερματολογίας, Νοσ. Αφροδισίων και Δερματικών Νόσων "Α. Συγγρός"

Περίληψη

Η β-σιτοστερόλη ο γλυκοζίτης της, (Patent EP 0 509 656 B1) και το Fenugreek (Follon®) βρέθηκε ότι δρουν στον τριχικό θύλακο αναστέλλοντας τη δράση της 5α αναγωγάσης και την παραγωγή φλεγμονωδών κυτοκινών, με αποτέλεσμα τη μείωση της παραγωγής ισχυρών ανδρογόνων και της μικροφλεγμονής στο επίπεδο του τριχικού θυλάκου. Επομένως αυτές οι ουσίες πιθανά αναστέλλουν ή και βελτιώνουν την διάχυτη και ανδρογενετική αλωπεκία. Στη μελέτη αυτή αξιολογείται το αποτέλεσμα της χορήγησης σκευασμάτων που περιέχουν τις ανωτέρω ουσίες σε ασθενείς με διάχυτη και ανδρογενετική αλωπεκία.

Evaluation of Effectiveness β-sitosterol and Fenugreek in the Treatment of Diffuse and Androgenetic Alopecia

Chasapi V., Panousi S., Kapelari M., Yfanti A., Argyriou G., Katsambas A.

Summary

β-sitosterol, its glycoside (Patent EP 0 509 656 B1) and Fenugreek inhibit the activation of 5α-reductase and the production of inflammatory cytokines in the hair follicles. As a result it is possible to inhibit or and improve Diffuse and Androgenetic alopecia. In this study we evaluate the therapeutic effects of β-sitosterol and fenugreek in patients with Diffuse and Androgenetic alopecia.

ΛΕΞΕΙΣ ΚΥΡΕΤΗΡΙΟΥ • β-σιτοστερόλη, ανδρογενετική αλωπεκία, θεραπεία

KEY WORDS • β-sitosterol, androgenetic alopecia, treatment

ΕΙΣΑΓΩΓΗ

Με τον όρο Ανδρογενετική Αλωπεκία (ΑΓΑ) εννοούμε την προοδευτική ποσοτική και ποιοτική αλλαγή των τριχών στη μετωποβρεγματική χώρα του τριχωτού της κεφαλής, που έχει σαν αποτέλεσμα την εκφύλιση των τριχών και τελικά την εξαφάνισή τους.

Η ανδρογενετική αλωπεκία είναι η πιο συχνή αι-

τία αραίωσης μαλλιών στις γυναίκες και τους άνδρες. Στην ηλικία των 30 ετών περίπου 50% των ανδρών και 25% των γυναικών παρουσιάζει ΑΓΑ ενώ στην ηλικία των 50 ετών το ποσοστό αυξάνεται σε 70% και 40% αντίστοιχα.¹

Οι παράγοντες που ευθύνονται για την εμφάνιση της ΑΓΑ είναι η κληρονομικότητα και τα ανδρογόνα.^{1,2} Ο ακριβής τρόπος με τον οποίο κληρονομείται η ΑΓΑ δεν είναι γνωστός. Πρόσφατες μελέτες όμως έ-

χουν επιβεβαιώσει τον σημαντικό ρόλο των ανδρογόνων. Το ισχυρό ανδρογόνο διϋδροτεστοστερόνη το οποίο προέρχεται από τη μετατροπή της τεστοστερόνης μέσω της δράσης του ενζύμου 5α αναγωγάσης (τύποι I και II) επιδρά στους γενετικά προδιατεθειμένους τριχικούς θυλάκους, με αποτέλεσμα αλλαγή των κυτταρικών διεργασιών που προκαλούν αύξηση των τριχών και τελική κατάληξη την μικροσκοποποίηση και ελάττωση παραγωγής των τριχών.^{2,3} Η διάγνωση της ΑΓΑ στηρίζεται στην κλινική εικόνα και η αντικειμενική της εκτίμηση σε εργαστηριακές μεθόδους όπως το τριχοριζόγραμμα, το τριχοριζόγραμμα επιφάνειας, η μέτρηση βάρους τριχών κ.α.

Η ΑΓΑ δημιουργεί έντονα ψυχοκοινωνικά προβλήματα και η θεραπευτική παρέμβαση σε πολλές περιπτώσεις είναι αναγκαία. Σκοπός της θεραπείας είναι ν' αυξηθεί η κάλυψη του τριχωτού κεφαλής ή να καθυστερήσει η τριχόπτωση ή και τα δύο. Η θεραπεία είναι συστηματική και τοπική. Η συστηματική θεραπεία περιλαμβάνει στις γυναίκες: αντισυλληπτικά, οξεική κυπροτερόνη, φλουταμίδη, κορτικοειδή, ενώ στους άνδρες αναστολείς της 5α-αναγωγάσης.⁴ Η τοπική θεραπεία περιλαμβάνει διαλύματα μινοξιδίλης 2% ή 5%, διάλυμα τρετινοΐνης, διαλύτες χολπστερόλης που είναι πρόδρομη ουσία της τεστοστερόνης, αναστολείς 5α-αναγωγάσης, τοπικά ανυανδρογόνα.⁴

Η έρευνα όσον αφορά τη θεραπεία της ΑΓΑ συνεχίζεται με εντατικούς ρυθμούς, με σκοπό να εξασφαλίσει θεραπείες τόσο αποτελεσματικές όσο και χωρίς ανεπιθύμητες ενέργειες. Σύμφωνα με πρόσφατες μελέτες η β-σιτοστερόλη και Fenugreek φαίνεται να συμβάλλουν στην αναστολή της 5α-αναγωγάσης, και στη μείωση της μικροφλεγμονής στον τριχικό θύλακο, με αποτέλεσμα την αναστολή ή ελάττωση της απώλειας των τριχών. Σκοπός της μελέτης μας ήταν η εκτίμηση της δράσης των ανωτέρω ουσιών στην αναστολή της απώλειας και προαγωγή της τριχοφυΐας σε ασθενείς με ΑΓΑ και διάχυτη αλωπεκία.

ΥΛΙΚΟ - ΚΡΙΤΗΡΙΑ ΕΠΙΛΟΓΗΣ

Στην μελέτη έλαβαν μέρος 30 ασθενείς (14 άνδρες και 16 γυναίκες) ηλικίας άνω των 25 ετών οι άνδρες και άνω των 45 ετών οι γυναίκες. Από αυτούς 50% (5 γυναίκες, 16,6% και 10 άνδρες, 33,3%) έπασχαν από αρχόμενη ΑΓΑ, 30% (9 γυναίκες) από διάχυτη ανδρογενετικού τύπου αλωπεκία και 20% από εκτεταμένη ΑΓΑ (2 γυναίκες, 6,6% και 4 άνδρες, 13,3%) - (Πίνακας 1).

Οι ασθενείς είχαν διακόψει κάθε άλλη αγωγή το-

Πίνακας 1	Άνδρες	Γυναίκες
Αρχόμενη ΑΓΑ	(10) 33,3%	(5) 16,6%
Διάχυτη ΑΓΑ	---	(9) 30,0%
Εκτεταμένη ΑΓΑ	(4) 13,3%	(2) 6,6%

πική ή συστηματική 1 μήνα τουλάχιστον πριν την έναρξη της μελέτης.

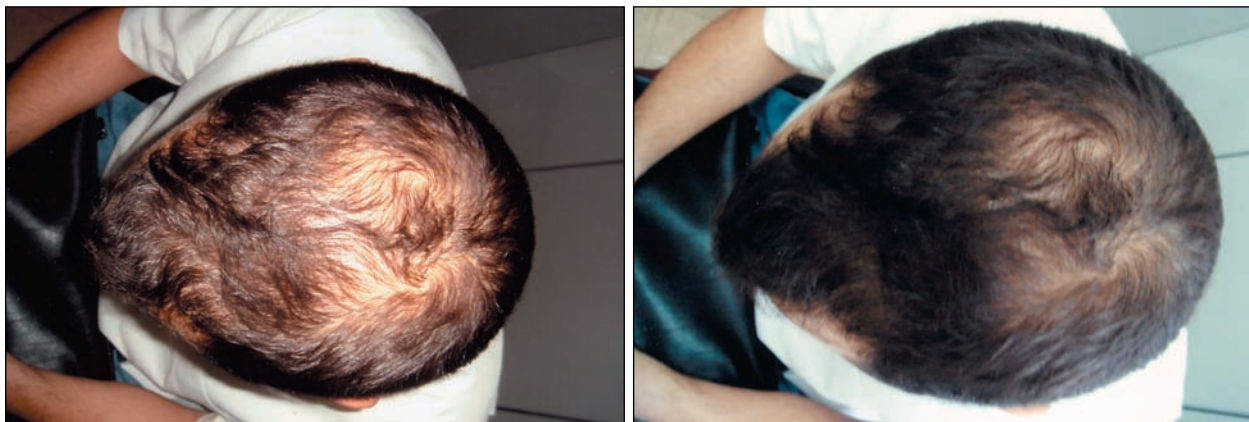Από την μελέτη αποκλείστηκαν γυναίκες σε κύηση, ασθενείς με αλλεργία στα συστατικά των προϊόντων, άτομα με σοβαρές συστηματικές παθήσεις, άτομα που ελάμβαναν φάρμακα όπως κορτικοστεροειδή, ανοσοκατασταλτικά, χημειοθεραπεία, ρετινοειδή, και άλλα που θα επηρέαζαν τα αποτελέσματα της μελέτης.

ΜΕΘΟΔΟΣ

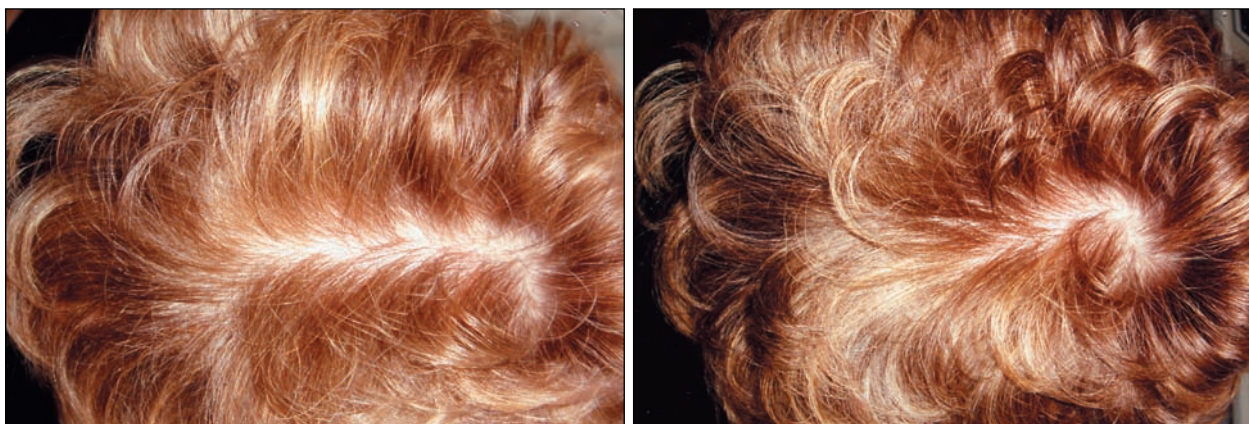Στους ασθενείς χορηγήθηκε καθημερινά για 6 μήνες σκεύασμα που περιείχε β-σιτοστερόλη, Fenugreek, φυτικά λιπαρά οξέα, Β₁₂, Β₆, νικοτιναμίδιο, παντοθενικό οξύ και φολικό οξύ, Silicatte, Magnesium, εκχύλισμα τσουκνίδας (3 caps ημερησίως για ένα μήνα και στη συνέχεια 2 caps ημερησίως). Η θεραπεία περιελάμβανε επίσης την τοπική εφαρμογή διαλύματος που περιείχε Isocomplex, Konzentrat, Retinyl, Urtica, Dioica, Biotin, Tocopherol, Niacinamide, Panthenol, Malva Silvestris, Tussilago Farfara, Serenoa Serrulate, Hamamelis, Urea Hydractive, Piroctone Olamine, Olea europa, Alcohol dena. Ο καθαρισμός του τριχωτού κεφαλής γινόταν με ειδικής σύνθεσης υγρό σάπωνα που περιείχε οργανικό πυρίτιο, α-Υδροξυοξέα, Λιποπρωτεΐνες βρώμης, Πυριδοξίνη, Λιποαμινοξέα.

Όλοι οι ασθενείς υποβάλλονταν, σε κλινική εκτίμηση του σταδίου της αλωπεκίας πριν την έναρξη της θεραπείας και στη συνέχεια 45 ημέρες, 120 και 180 ημέρες από την έναρξη. Σε όλους τους ασθενείς επίσης γινόταν εργαστηριακός έλεγχος πριν την έναρξη της θεραπείας που περιελάμβανε: Γεν. αίματος, fe ορού, φερριτίνη ορού, T3, T4, TSH και αντιθυρεοειδικά αντισώματα καθώς επίσης και τριχοριζόγραμμα πριν την έναρξη της αγωγής και 180 ημέρες μετά. Επίσης σε κάθε επίσκεψη καταγράφονταν η εκτίμηση του ασθενή για την αποτελεσματικότητα της θεραπείας, καθώς και τυχόν ανεπιθύμητες ενέργειες.

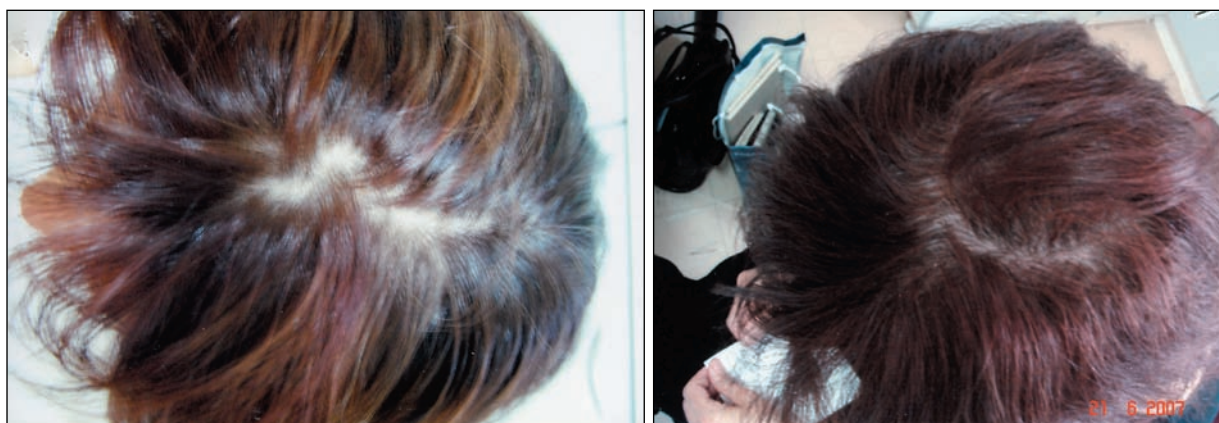Η μελέτη αυτή έγινε σύμφωνα με τους κανόνες της ορθής κλινικής πρακτικής, αφού όλοι οι ασθενείς ενημερώθηκαν από τους ιατρούς που συμμετείχαν στη μελέτη για τα βασικά της χαρακτηριστικά και έδωσαν τη γραπτή συγκατάθεσή τους για τη συμμετοχή τους στη μελέτη.



Εικόνα 1



Εικόνα 2



Εικόνα 3

ΑΠΟΤΕΛΕΣΜΑΤΑ

Η αντικειμενική εκτίμηση του θεραπευτικού αποτελέσματος γινόταν με τριχοριζόγραμμα το οποίο γινόταν πριν την έναρξη της θεραπείας και 4 μήνες με-

τά την εφαρμογή της θεραπευτικής αγωγής, καθώς και με φωτογράφιση πριν την έναρξη και μετά το τέλος της θεραπευτικής αγωγής.

Βελτίωση θεωρούνταν η αύξηση του ποσοστού των αναγεννών τριχών και η σύγχρονη μείωση τελογενών ή

δυστροφικών τριχών ή αμφοτέρων. Σαν μεγάλη βελτίωση θεωρήθηκε η αύξηση των αναγεννών τριχών κατά 16-25%, μέτρια βελτίωση η αύξηση των αναγεννών τριχών 6-15% και πτωχή βελτίωση η αύξηση 2-5%.

Από τους ασθενείς που έλαβαν μέρος στη μελέτη, δύο δεν ολοκλήρωσαν τη θεραπευτική αγωγή για λόγους που δεν είχαν σχέση με την αποτελεσματικότητα ή ανεπιθύμητες ενέργειες των σκευασμάτων.

Από τους υπόλοιπους ασθενείς, 12 δηλ. ποσοστό 43,7% (8 γυν. 28,5% και 4 άνδρ. 14,2%) παρουσίασε μεγάλη βελτίωση, 7,2% (2 άνδρες) μέτρια βελτίωση, 3,5% (1 γυναίκα) μικρή βελτίωση και 10 ασθενείς 35,6% (5 γυν. 17,8% και 5 άνδρ. 17,8%) παρέμειναν στην ίδια κατάσταση, ενώ 3 ασθενείς 10,7% (1 γυν. 3,5% και 2 άνδρ. 7,2%) παρουσίασαν επιδείνωση (Πίνακας 2). Πρέπει να σημειωθεί ότι η επιδείνωση ήταν η αναμενόμενη και δεν αποδίδεται στην υπό έλεγχο ουσία.

Όσον αφορά τους ασθενείς με ΑΓΑ που ήταν και η μεγαλύτερη ομάδα ασθενών, μεγαλύτερη βελτίωση συγκριτικά με τις άλλες ομάδες ασθενών παρουσίασαν εκείνοι με αρχόμενη ΑΓΑ και ιδιαίτερα οι γυναίκες. Επίσης αποτελεσματικότερη ήταν η θεραπεία στις γυναίκες που έπασχαν από διάχυτη και ανδρογ. τύπου αλωπεκία, όπου μεγάλη βελτίωση παρατηρήθηκε στις 6 από τις 9 ασθενείς.

Σχετικά με τις ανεπιθύμητες ενέργειες των σκευασμάτων, παρατηρήθηκαν τα εξής: Δύο ασθενείς (7,1%) εμφάνισαν γαστρεντερικές διαταραχές (μετεωρισμό, ναυτία, κοιλιακά άλγη), συμπτώματα τα οποία υπεχώρησαν με τη μείωση του αριθμού του χορηγούμενου per os σκευάσματος από 3 caps σε 2 ημερησίως. Ένας ασθενής (3,5%) εμφάνισε κνησμό κατά την τοπική εφαρμογή του διαλύματος, που υπεχώρησε με μείωση του αριθμού των ψεκασμών από 12 που εφαρμόζε σε 6.

Κατά γενική εκτίμηση, τα σκευάσματα ήταν καλά ανεκτά αφού κανένας ασθενής δεν χρειάστηκε να διακόψει τη θεραπευτική αγωγή.

ΣΥΖΗΤΗΣΗ

Έχει τεκμηριωθεί πλήρως όσον αφορά τον παθογενετικό της μηχανισμό, ότι η ΑΓΑ οφείλεται σε περιφερικό υπερανδρογονισμό από αυξημένο μετασχη-

ματισμό της τεστοστερόνης σε DHT μέσω του ενζύμου 5α-αναγωγάσης.^{2,3} Επομένως, κάθε ουσία η οποία αναστέλλει το ένζυμο αυτό θα παρουσιάζει εξαιρετικό ενδιαφέρον όσον αφορά τη θεραπεία της ΑΓΑ. Σύμφωνα με πρόσφατη μελέτη φαίνεται ότι η β-σιτοστερόλη ασκεί ανασταλτική δράση στη δραστηριότητα της 5α-αναγωγάσης.⁵

Επιπλέον, πρόσφατη μελέτη⁶ επισημαίνει το ρόλο της μικροφλεγμονής στην περιοχή του τριχικού θυλάκου.

Τα κερατινοκύτταρα διεγερόμενα από ποικίλους παράγοντες παράγουν ελεύθερες ρίζες O₂ και οξείδια του αζώτου, απελευθερώνοντας ενδοκυτταρικά IL-1 (ισχυρός αναστολέας αύξησης τριχών) καθώς και άλλες κυτταροκίνες και χημειοκίνες, με αποτέλεσμα την αύξηση των T και B λεμφοκυττάρων και σταδιακή ανάπτυξη μικροφλεγμονών.

Η β-σιτοστερόλη προκαλεί αύξηση της IL-2 και IFN-γ που ενισχύουν την δραστηριότητα των Natural Killers cells,⁷ με αποτέλεσμα αναστολή της εξέλιξης και μείωση της φλεγμονής στο περιβάλλον του τριχικού θυλάκου.^{8,9}

Το Fenugreek, προκαλεί αύξηση και ενεργοποίηση των μακροφάγων για φαγοκυττάρωση, αγγειοδιαστολή και ενίσχυση της μικροκυκλοφορίας με αποτέλεσμα καταστολή της φλεγμονής στην περιοχή του τριχικού θυλάκου.^{8,9}

Επομένως, σκευάσματα τα οποία περιέχουν β-σιτοστερόλη και Fenugreek, παρουσιάζουν εξαιρετικό ενδιαφέρον και είναι σκόπιμο να μελετηθούν αν και κατά πόσο δρουν, βελτιώνοντας ή αναστέλλοντας την εξέλιξη της ΑΓΑ.

Τα σκευάσματα τα οποία χρησιμοποιήθηκαν στη μελέτη μας και τα οποία περιέχουν τα ανωτέρω συστατικά φαίνεται ότι ήταν ιδιαίτερα αποτελεσματικά, τόσο στην αναστολή της εξέλιξης της αλωπεκίας αφού ένα ποσοστό 35,6% των ασθενών σταθεροποιήθηκε, όσο και στη βελτίωσή της, εφόσον περίπου το 50% παρουσίασε πολύ σημαντική και σημαντική βελτίωση.

Πρέπει βεβαίως να επισημανθεί ότι τόσο ο αριθμός των ασθενών όσο και το διάστημα παρακολούθησής των, είναι μικρό. Χρειάζεται περαιτέρω μελέτη, με μεγαλύτερο αριθμό ασθενών και για μεγαλύτερο χρονικό διάστημα παρακολούθησης, για να εξαχθούν ακριβέστερα αποτελέσματα και συμπεράσματα.

	Μεγάλη βελτίωση	Μέτρια βελτίωση	Μικρή βελτίωση	Ίδια κατάσταση	Επιδείνωση
Γυναίκες	28,3%	---	3,5%	17,8%	3,5%
Άνδρες	14,2%	7,2%	---	17,8%	7,2%
Σύνολο	42,7%	7,2%	3,5%	35,6%	10,7%

Πίνακας 2

Παρά το γεγονός όμως αυτό, φαίνεται ότι τα σκευάσματα που μελετήθηκαν έχουν θέση στην αντιμετώπιση της διάχυτης και ανδρογενετικής αλωπεκίας, ιδιαίτερα των γυναικών μετά την εμμηνόπαυση στις οποίες δεν είναι δυνατό να χορηγηθεί άλλη συστηματική αγωγή με τα μέχρι σήμερα γνωστά δεδομένα.

ΒΙΒΛΙΟΓΡΑΦΙΑ

1. Birch M.P. et al. Clin and Exper. Dermatol. 2002; 27:283-288.
2. Sawaya M., Price V. J. Invest. Dermatol. 1997; 109:296-300.
3. Vexiau P. Arch. Dermatol. Res. 2000; 292:598-604.
4. Ross E., Shapiro J. Dermatol. Clin. 2005; 23:227-243.
5. Prager N. et al. J. Alternative and Complimentary Medicine 2002; 8:143-152.
6. Mahe Y. Int. J. Dermatol. 2000; 39:576-584.
7. Bouik P.J.D. et al. Int. Immunopathol. 1996; 18:693-700.
8. Hafeez B. et al. Int. Immunopharmacol. 2003; 3:257-265.
9. Ramesh. H.P. et al. Carbohydrate Polymers 2002; 50:79-83.

Αλληλογραφία: Α. Κατσάμπας

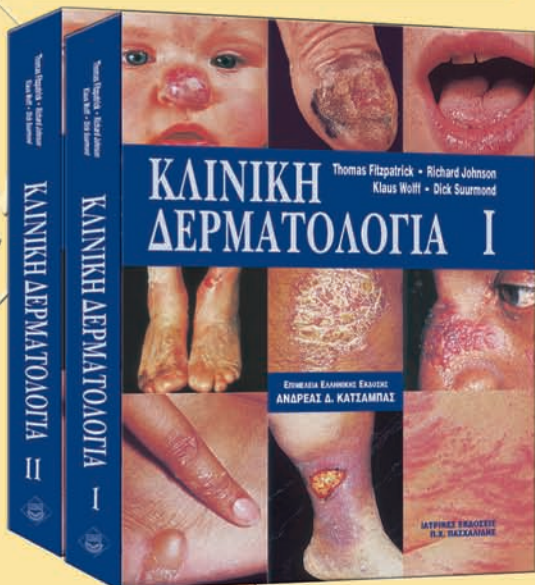
Νοσοκομείο Αφροδισίων και Δερματικών Νόσων "Α. Συγγρός"
Α΄ Πανεπιστημιακή Δερματολογική Κλινική
Ι. Δραγούμη 5, 16121 Καισαριανή, Αθήνα
E-mail: katsabas@internet.gr

ISBN: 960-399-070-1 (1ος), 960-399-071-x (2ος) Σελ. 629 - 578

THOMAS FITZPATRICK, RICHARD JOHNSON, KLAUS WOLFF, DICK SUURMOND

ΚΛΙΝΙΚΗ ΔΕΡΜΑΤΟΛΟΓΙΑ I & II

Επιμέλεια Ελληνικής Έκδοσης
Ανδρέας Κατσάμπας



€240,00

ΠΕΡΙΧΟΜΕΝΑ

ΤΟΜΟΣ I / ΜΕΡΟΣ I ΠΑΘΗΣΕΙΣ ΤΟΥ ΔΕΡΜΑΤΟΣ ΚΑΙ ΤΩΝ ΒΛΕΝΝΟΓΟΝΩΝ • ΠΑΘΗΣΕΙΣ ΤΩΝ ΣΜΗΓΜΑΤΟΓΟΝΩΝ ΚΑΙ ΤΩΝ ΑΠΟΚΡΙΝΩΝ ΑΔΕΝΩΝ • ΕΚΖΕΜΑ / ΔΕΡΜΑΤΙΤΙΔΑ • ΨΩΡΙΑΣΗ ΚΑΙ ΙΧΘΥΟΣΙΟΙΔΕΙΣ ΔΕΡΜΑΤΟΠΑΘΕΙΕΣ • ΠΟΜΦΟΥΛΩΔΗ ΝΟΣΗΜΑΤΑ • ΦΛΕΓΜΟΝΩΔΕΙΣ ΔΕΡΜΑΤΟΠΑΘΕΙΕΣ • Η ΕΡΥΘΡΟΔΕΡΜΙΑ ΚΑΙ ΤΑ ΕΞΑΝΘΗΜΑΤΑ ΣΤΟΝ ΟΞΕΩΣ ΠΑΣΧΟΝΤΑ • ΚΑΛΟΗΘΗ ΝΕΟΠΛΑΣΜΑΤΑ ΚΑΙ ΥΠΕΡΠΛΑΣΙΕΣ • ΦΩΤΟΕΥΑΙΣΘΗΣΙΑ ΚΑΙ ΦΩΤΟΔΕΡΜΑΤΟΠΑΘΕΙΕΣ • ΠΡΟΚΑΡΚΙΝΙΚΕΣ ΒΛΑΒΕΣ ΚΑΙ ΚΑΡΚΙΝΟΙ ΤΟΥ ΔΕΡΜΑΤΟΣ • ΠΡΟΔΡΟΜΕΣ ΒΛΑΒΕΣ ΤΟΥ ΜΕΛΑΝΟΜΑΤΟΣ ΚΑΙ ΠΡΩΤΟΠΑΘΕΣ ΜΕΛΑΝΩΜΑ ΤΟΥ ΔΕΡΜΑΤΟΣ • ΔΙΑΤΑΡΑΧΕΣ ΤΗΣ ΜΕΛΑΓΧΡΩΣΗΣ **ΜΕΡΟΣ II Η ΔΕΡΜΑΤΟΛΟΓΙΑ ΣΤΗΝ ΕΣΩΤΕΡΙΚΗ ΠΑΘΟΛΟΓΙΑ** • ΔΕΡΜΑΤΙΚΕΣ ΕΚΔΗΛΩΣΕΙΣ ΤΩΝ ΑΥΤΟΑΝΟΣΩΝ ΚΑΙ ΡΕΥΜΑΤΙΚΩΝ ΝΟΣΗΜΑΤΩΝ • ΓΕΝΕΤΙΚΑ, ΜΕΤΑΒΟΛΙΚΑ, ΕΝΔΟΚΡΙΝΙΚΑ ΚΑΙ ΔΙΑΤΡΟΦΙΚΑ ΝΟΣΗΜΑΤΑ • ΔΕΡΜΑΤΙΚΕΣ ΕΚΔΗΛΩΣΕΙΣ ΑΓΓΕΙΑΚΗΣ ΑΝΕΠΑΡΚΕΙΑΣ • ΠΑΡΑΝΕΟΠΛΑΣΜΑΤΙΚΕΣ ΔΕΡΜΑΤΟΠΑΘΕΙΕΣ • ΔΕΡΜΑΤΙΚΕΣ ΕΚΔΗΛΩΣΕΙΣ ΑΙΜΑΤΟΛΟΓΙΚΩΝ ΝΟΣΗΜΑΤΩΝ

ΤΟΜΟΣ II / ΦΑΡΜΑΚΕΥΤΙΚΑ ΕΞΑΝΘΗΜΑΤΑ • **ΜΕΡΟΣ III ΠΑΘΗΣΕΙΣ ΟΦΕΙΛΟΜΕΝΕΣ ΣΕ ΜΙΚΡΟΟΡΓΑΝΙΣΜΟΥΣ** • ΜΙΚΡΟΒΙΑΚΕΣ ΛΟΙΜΩΣΕΙΣ ΤΟΥ ΔΕΡΜΑΤΟΣ • ΜΥΚΗΤΙΑΣΚΕΣ ΛΟΙΜΩΣΕΙΣ ΤΟΥ ΔΕΡΜΑΤΟΣ ΚΑΙ ΤΩΝ ΤΡΙΧΩΝ • ΛΟΙΜΩΣΗ ΑΠΟ ΡΙΚΕΤΣΙΕΣ • ΙΟΓΕΝΕΙΣ ΛΟΙΜΩΣΕΙΣ ΤΟΥ ΔΕΡΜΑΤΟΣ ΚΑΙ ΤΩΝ ΒΛΕΝΝΟΓΟΝΩΝ • ΔΗΓΜΑΤΑ ΕΝΤΟΜΩΝ ΚΑΙ ΠΑΡΑΣΙΤΙΚΑ ΝΟΣΗΜΑΤΑ • ΣΕΞΟΥΑΛΙΚΩΣ ΜΕΤΑΔΙΔΟΜΕΝΑ ΝΟΣΗΜΑΤΑ ΒΛΕΝΝΟΓΟΝΟΔΕΡΜΑΤΙΚΕΣ ΕΚΔΗΛΩΣΕΙΣ ΤΗΣ HIV ΝΟΣΟΥ • **ΜΕΡΟΣ IV ΔΕΡΜΑΤΙΚΕΣ ΕΚΔΗΛΩΣΕΙΣ ΠΑΘΗΣΩΝ ΤΩΝ ΤΡΙΧΩΝ, ΤΩΝ ΝΥΧΙΩΝ ΚΑΙ ΤΩΝ ΒΛΕΝΝΟΓΟΝΩΝ** • ΠΑΘΗΣΕΙΣ ΤΩΝ ΤΡΙΧΩΝ ΠΑΘΗΣΕΙΣ ΤΩΝ ΝΥΧΙΩΝ • ΠΑΘΗΣΕΙΣ ΤΟΥ ΣΤΟΜΑΤΟΦΑΡΥΓΓΑ • ΠΑΘΗΣΕΙΣ ΤΩΝ ΓΕΝΝΗΤΙΚΩΝ ΟΡΓΑΝΩΝ, ΤΟΥ ΠΕΡΙΝΕΟΥ ΚΑΙ ΤΟΥ ΠΡΩΚΤΟΥ

ISBN: 978-960-399-436-7

Σελ. 682

KAY SHOU, MEI KANE, JEN BISSONETTE RYDER, RICHARD ALLEN JOHNSON, HOWARD P. BADEN, ALEXANDER STRATIGOS

Παιδιατρική Δερματολογία

Επιμέλεια - Πρόλογος Ελληνικής Έκδοσης
Ανδρέας Κατσάμπας
Αλέξανδρος Στρατηγός
Γεώργιος Χρυσός

ΠΕΡΙΧΟΜΕΝΑ

ΔΕΡΜΑΤΙΚΑ ΕΥΡΗΜΑΤΑ ΣΤΟ ΝΕΟΓΝΟ • ΔΕΡΜΑΤΙΤΙΔΑ • ΔΕΡΜΑΤΙΤΙΔΑ ΕΚ ΣΠΑΡΓΑΝΩΝ ΚΑΙ ΕΞΑΝΘΗΜΑΤΑ ΤΗΣ ΠΕΡΙΟΧΗΣ ΤΩΝ ΣΠΑΡΓΑΝΩΝ • ΔΙΑΤΑΡΑΧΕΣ ΤΗΣ ΕΠΙΔΕΡΙΜΙΚΗΣ ΑΝΑΠΤΥΞΗΣ • ΠΡΩΤΟΠΑΘΕΙΣ ΠΟΜΦΟΥΛΩΔΕΙΣ ΔΕΡΜΑΤΟΠΑΘΕΙΕΣ • ΝΟΣΟΙ ΤΩΝ ΣΜΗΓΜΑΤΟΓΟΝΩΝ ΚΑΙ ΑΠΟΚΡΙΝΩΝ ΑΔΕΝΩΝ • ΠΑΘΗΣΕΙΣ ΤΩΝ ΜΕΛΑΝΟΚΥΤΤΑΡΩΝ • ΠΑΘΗΣΕΙΣ ΤΩΝ ΑΙΜΟΦΟΡΩΝ ΚΑΙ ΛΕΜΦΟΦΟΡΩΝ ΑΓΓΕΙΩΝ • ΚΑΛΟΗΘΕΙΣ ΕΠΙΔΕΡΙΜΙΚΟΙ ΟΓΚΟΙ • ΚΑΛΟΗΘΕΙΣ ΟΓΚΟΙ ΤΩΝ ΕΞΑΡΤΗΜΑΤΩΝ ΤΟΥ ΔΕΡΜΑΤΟΣ • ΚΑΛΟΗΘΕΙΣ ΧΟΡΙΑΚΟΙ ΟΓΚΟΙ • ΔΙΑΤΑΡΑΧΕΣ ΤΗΣ ΜΕΛΑΓΧΡΩΣΗΣ • ΝΕΥΡΟΔΕΡΜΑΤΙΚΕΣ ΠΑΘΗΣΕΙΣ • ΦΛΕΓΜΟΝΩΔΕΙΣ ΔΕΡΜΑΤΟΠΑΘΕΙΕΣ • ΑΓΓΕΙΤΙΔΑ ΕΞ ΥΠΕΡΕΥΑΙΣΘΗΣΙΑΣ • ΦΩΤΟΕΥΑΙΣΘΗΣΙΑ ΚΑΙ ΦΩΤΟΑΝΤΙΔΡΑΣΕΙΣ • ΝΟΣΗΜΑΤΑ ΚΟΛΛΑΓΟΝΩΝ ΙΣΤΟΥ • ΕΝΔΟΚΡΙΝΙΚΑ ΑΥΤΟΑΝΟΣΑ ΝΟΣΗΜΑΤΑ ΚΑΙ ΔΕΡΜΑ • ΔΕΡΜΑΤΙΚΑ ΣΗΜΕΙΑ ΔΙΚΤΥΟΕΝΔΟΘΗΛΙΑΚΗΣ ΝΟΣΟΥ • ΒΑΚΤΗΡΙΑΚΕΣ ΛΟΙΜΩΣΕΙΣ ΔΕΡΜΑΤΟΣ • ΜΥΚΗΤΙΑΣΚΕΣ ΛΟΙΜΩΣΕΙΣ ΔΕΡΜΑΤΟΣ • ΛΟΙΜΩΣΕΙΣ ΑΠΟ ΡΙΚΕΤΣΙΑ • ΙΟΓΕΝΕΙΣ ΛΟΙΜΩΣΕΙΣ ΔΕΡΜΑΤΟΣ • ΜΟΛΥΝΣΕΙΣ ΜΕΣΩ ΥΔΑΤΟΣ • ΔΗΓΜΑΤΑ ΕΝΤΟΜΩΝ ΚΑΙ ΜΟΛΥΝΣΕΙΣ

€120,00



ISBN: 960-399-354-9

Σελ. 772

ΝΙΚΟΛΑΟΣ ΣΤΑΥΡΙΑΝΕΑΣ

ΑΝΔΡΕΑΣ ΓΙΑΚΟΥΜΕΤΤΗΣ

Δερματολογική Ογκολογία

ΠΕΡΙΧΟΜΕΝΑ

Ιστολογία Δέρματος • Εξαρτήματα Δέρματος • Ογκογένεση Καρκίνων Δέρματος • Καρκινογένεση • Φωτοκαρκινογένεση Δέρματος • Η Τεκμηρίωση στην Ογκολογία Δέρματος • Η Ανοσοιστοχημεία στη Διάγνωση των Ογκών Δέρματος • Ογκογόνο Ιοί HPV • Καλοήθεις Όγκοι Επιδερμίδας • Σμηγματοροϊκές Υπερκερατώσεις • Κερατοακάνθωμα • Όγκοι εξ Εναποθέσεως - Ξανθελόματα • Πολυκεντρική Δικτυοσποικιλιότητα • Νευροϊνωμάτωση • Τενοντοελιτριτίδες, Υμενικές Κύστες, Ορογόνοι Θύλακοι, Γάγγλια • Οζίδια/Τόφοι • Προκαρκινικές Βλάβες • Βασικοκυτταρικό Καρκίνωμα • Ακανθοκυτταρικό Καρκίνωμα • Καρκίνωμα από Κύτταρα του Merkel • Μελάνωμα • Σάρκωμα του Kaposi • Κυτταρικές και Αυξητικοί Παράγοντες • Νεότερα Δεδομένα στη Διάγνωση και Πρόγνωση των Λεμφοπεριπλαστικών Εξοφλαστικών Δέρματος • Παραφωρίση με Μεγάλες Πλάκες • Λεμφωματοειδής Βλατίωση • Σύνδρομο Sezary • Σπογγιοειδής Μικητίαση • Λαγχεργανώσεις • Όγκοι των Εξαρτημάτων Δέρματος • Μελαγχρωματικό Ξηρόδερμα • Αιμαγγείωματα και Αγγειακές Δυσπλασίες Δέρματος • Ακτινοθεραπεία του Καρκίνου Δέρματος • Η Ακτινοθεραπεία των Κακοήθων Παθήσεων Δέρματος • Δερματικές Βλάβες από Ακτινοθεραπεία • Laser: Τεχνολογία - Φυσική - Είδη • Τα Παλμικά Laser της Επιλεκτικής Φωτοθερμολυσης στη Θεραπεία Αγγειακών και Μελαγχρωματικών Ογκών Δέρματος • Χειρουργικές Εφαρμογές Laser CO₂ και ND: YAG Laser • Προφυ-

λάξεις στις Εφαρμογές των Laser • Παρανεοπλασματικά Σύνδρομα και Δινητικά Παρανεοπλασματικές Δερματικές Εκδηλώσεις • Δερματομωσσιτίδα-Πολυμωσσιτίδα: Ό,τι Νεότερο • Βιοψία Ογκών Δέρματος • Mohs Micrographic Surgery • Χειρουργική Θεραπεία Προκαρκινικών και In Situ Κακοήθων Δερματικών • Βλαβών της Επιδερμίδας • Ειδική Χειρουργική Θεραπεία Καρκίνου Δέρματος • Χειρουργική Θεραπεία: Καρκίνου του Τριχωτού της Κεφαλής και του Μετώπου - Νεοπλασιών των Βλεφάρων - Καρκίνου της Μύτης- Καρκίνου του Έξω Οτίου - Καρκίνου του Χείλους • Ο Καρκίνος της Παιδείας και του Τραχήλου • Όγκοι και Ογκομόρφοι Σχηματισμοί των Μαλακών Μορίων των Άνω Άκρων • Χειρουργική Αντιμετώπιση του Καρκίνου του Δέρματος: στον Κορμό - στο Κάτω Άκρο - των Έξω Γεννητικών Οργάνων Άρρεων - των Έξω Γεννητικών Οργάνων του Θήλεος • Ρινορραμία: Χειρουργική Αντιμετώπιση • Γιγαντιαίοι Μελαγχρωματικοί Σπλινοί • Χειρουργική Θεραπεία του Μελανώματος του Δέρματος • Ανοσοθεραπεία του Μελανώματος • Η Χημειοθεραπεία του Γενικευμένου Μελανώματος • Λεμφαδενικός Καθαρισμός της Τραχηλικής Χώρας • Μασχαλιαίος Λεμφαδενικός Καθαρισμός • Λογοπροθρομβωτική Λεμφαδενεκτομή • Η Χειρουργική Αντιμετώπιση των Δερματονομιάτων, των Προεχόντων Δερματονοσορρακμάτων και των Σαρκομάτων των Μαλακών Μορίων με Συμμετοχή του Δέρματος • Χημειοθεραπεία Καρκίνου Δέρματος

€250,00

Οι τιμές των βιβλίων μπορούν να τροποποιηθούν χωρίς προειδοποίηση.

Τετραπόλεως 14, Αμπελόκηποι, Τκ. 115 27, Τηλ.: 210 7789 125 - 210 7793 012, Fax.: 210 7759 421, e-mail: paschalidis@medical-books.gr

www.medical-books.gr

ΙΑΤΡΙΚΕΣ
ΕΚΔΟΣΕΙΣ



ΠΑΣΧΑΛΙΔΗΣ